Sars-CoV-2, il nuovo coronavirus ha un nome e un ‘volto’

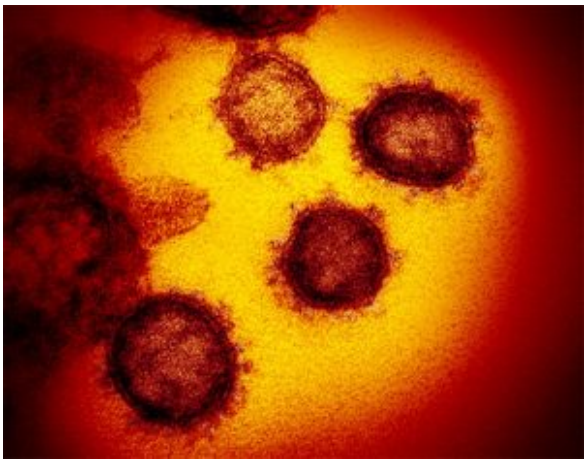

Credit: NIAID-RML

Era stato chiamato provvisoriamente 2019-nCoV (dalla definizione generica “nuovo coronavirus” e l’anno di comparsa) il nuovo coronavirus isolato in Cina all’inizio dell’epidemia.

L’11 febbraio però l’Organizzazione mondiale della sanità ha individuato un nome per la malattia che ne deriva, denominandola ufficialmente COVID-19. “*Avere un nome è importante per impedire l’uso di altri nomi che possono essere inaccurati o rappresentare uno stigma*” – ha spiegato Tedros Adhanom Ghebreyesus, Direttore generale dell’OMS. “*Dovevamo trovare un nome che non fosse di un luogo geografico, di un animale, di un individuo o di un gruppo di persone, che fosse pronunciabile e legato alla malattia*”.

COVID-19 è l’acronimo di Co (corona); Vi (virus); D (‘disease’, malattia) e 19 (l’anno di identificazione del virus).

Il giorno successivo anche il virus ha cambiato nome: l’International Committee on Taxonomy of Viruses (ICTV) ha

classificato il nuovo coronavirus denominandolo Sars-CoV-2.

Il virus Sars-Cov-2, che sta per 'Severe acute respiratory syndrome coronavirus 2' è quindi il responsabile della malattia Covid-19. "*Come per Hiv e Aids, anche in questo caso si utilizzanoo nomi diversi per indicare il virus e la malattia",* ha commentato il virologo Benjamin Neuman, della Texas A&M University di Texarkana, membro del gruppo di studio sul coronavirus (Cgs) del Comitato internazionale per la tassonomia dei virus*. "Il nuovo virus fa parte della stessa specie di virus che hanno causato la Sars (Sindrome respiratoria acuta) in Cina nel 2002-2003. Sono membri diversi della stessa specie*".

Infine il 13 febbraio L'Istituto americano per le allergie e le malattie infettive (Niaid), che fa parte dei National Institutes of Health (Nih), ha pubblicato 7 immagini del Sars-CoV-2 ottenute con il microscopio elettronico.

La ricercatrice Emmie de Wit ha fornito i campioni di virus, la microscopista Elizabeth Fischer ha prodotto le immagini e il reparto arti mediche visive RML ha colorato digitalmente le immagini.

Le ricercatrici fanno notare che le immagini non sembrano molto diverse da MERS-CoV (Coronavirus della sindrome respiratoria del Medio Oriente, emerso nel 2012) o SARS-CoV originale (Coronavirus della sindrome respiratoria acuta grave, che è emerso nel 2002) e che ciò non sorprende: le gobbe che emergono dalla circonferenza delle particelle del virus come una 'corona' (ben visibili nell'immagine pubblicata in questa pagina) danno il nome a questa famiglia di virus.

Tutte le immagini, visibili alla pagina Flikr dell'istituto, mostrano le particelle del virus SarsCoV-2 responsabile della Covid-19 colorate in giallo, in giallo e in rosso sopra la parete cellulare in rosa, verde e grigio.

A cura della segreteria SIMeVeP